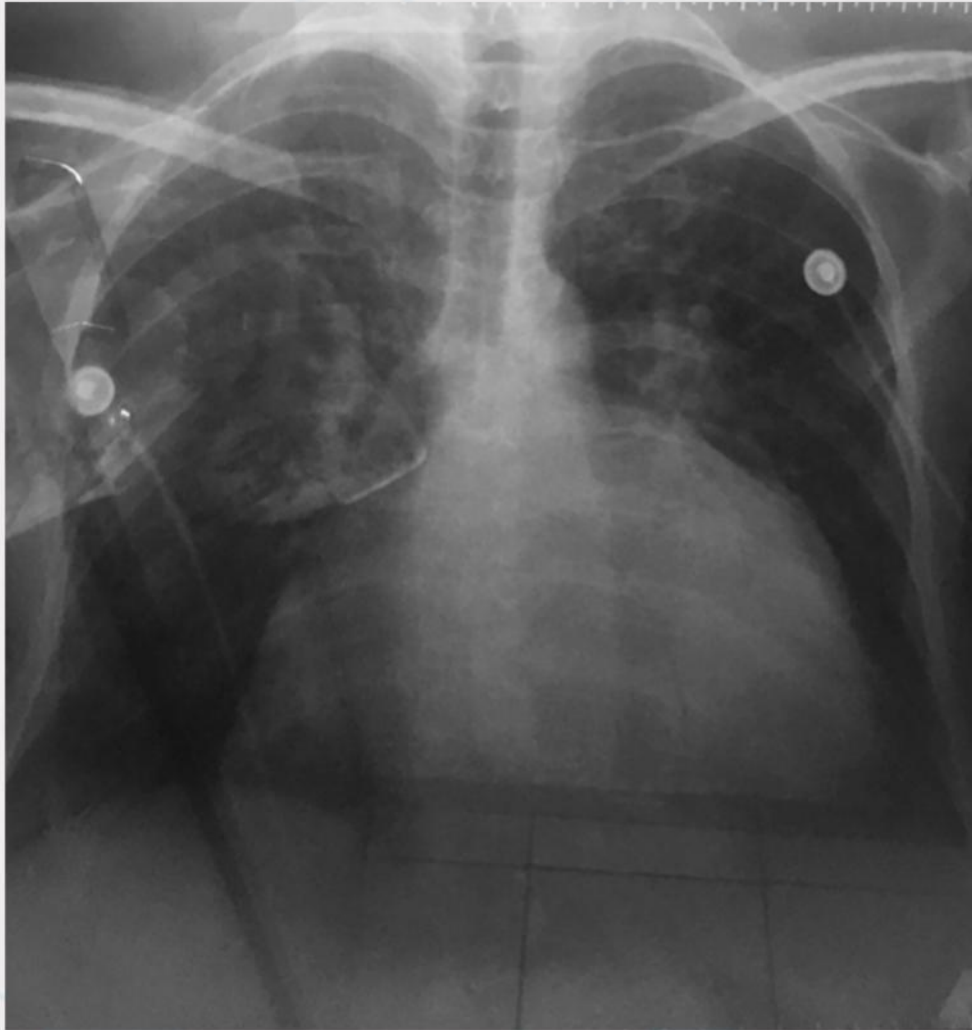


MARTINEZ-ESPINOZA, CF¹

Paciente femenina de 52 años de edad con diagnostico de insuficiencia cardiaca derecha, secundaria a valvulopatía (estenosis mitral) por fiebre reumática.



Radiografía de tórax donde se muestra una cardiomegalia grado III (Índice cardiorácico de 63%)

¹Medico Pasante de Servicio Social de medicina del Hospital General de Culiacán.
Este artículo podrá ser consultado en Inbiomed, Latindex, Periódica y en www.hgculiacan.com