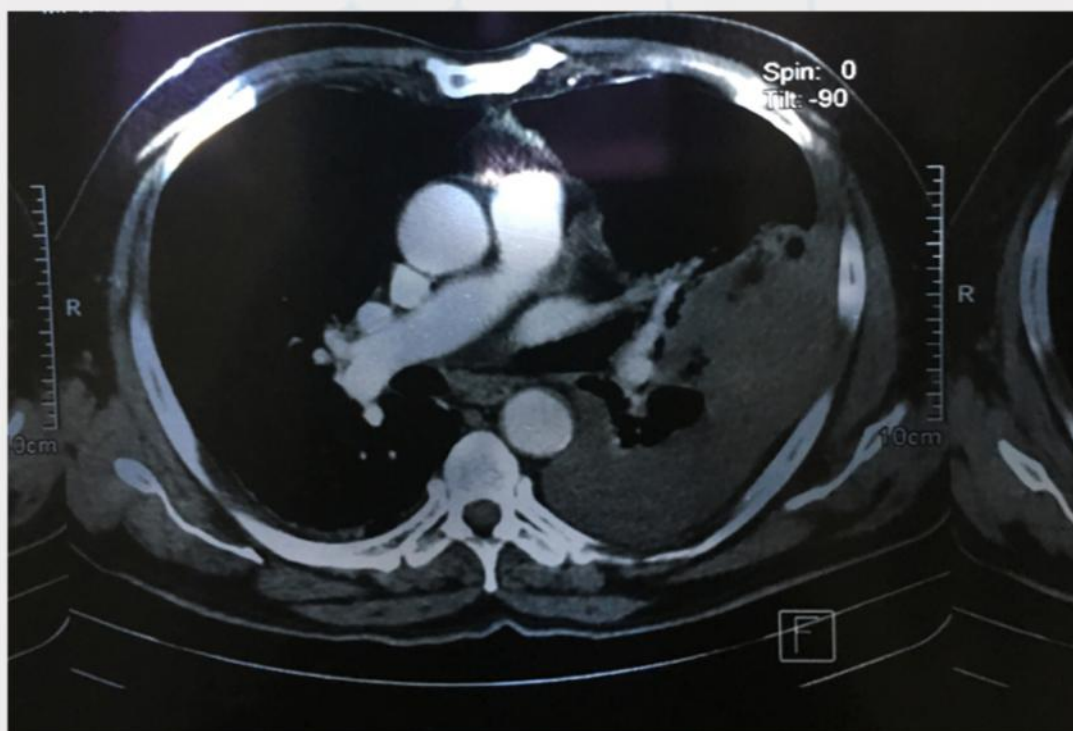


MARTINEZ-ESPINOZA, CF¹

Paciente masculino de 74 años de edad, con diagnóstico de aneurisma sacular de aorta torácica descendente roto contenido, por lo que se prepara para la realización de colocación de endoprotesis aortica.



Angio-tomografía de tórax donde se observa la presencia de aneurisma sacular, de aorta torácica descendente, con trombo y signos de ruptura, de probable origen degenerativo aterosclerótico. Hemitorax izquierdo con presencia de borramiento del ángulo costodiafrágico, por ruptura de aneurisma y/o derrame pleural, con zona de consolidación pulmonar.

¹Medico Pasante de Servicio Social de medicina del Hospital General de Culiacán.

Este artículo podrá ser consultado en Inbiomed, Latindex, Periódica y en www.hgculiacan.com